



## Citología Anorectal

### “Caso Clínico. Nivel Avanzado”

- ✓ **Aspectos de interés:** el presente caso clínico es una herramienta de neurociencia educativa que posee como único fin enriquecer el proceso de aprendizaje de profesionales y/o estudiantes que deseen cultivarse cada día un poco más sobre el área de la citopatología. Fue creado durante el año 2022 por la **Msc. Daiglys García**- Citotecnólogo y CEO/Trainer de la plataforma educativa Citorushtc.

### DESARROLLO DEL CASO CLÍNICO

Se trata de paciente masculino de 28 años de edad, acude a consulta por presentar Diagnóstico de VIH en 2020 y solicita evaluación.

Se realiza Anoscopia de alta resolución: observándose línea dentada con presencia de condiloma, zona de transformación derecha con lesión acetoblanca de márgenes definidos, lugol negativa sin alteraciones. Médico remite la muestra al laboratorio sin más datos clínicos. Se recibe citología convencional que se tiñe con coloración de Papanicolaou. Aunando en este caso se procede a tomar microfotografías de caso sentido de analizar las imágenes más representativas en 10X/40X del recorrido de campo.

## Imagen del caso clínico

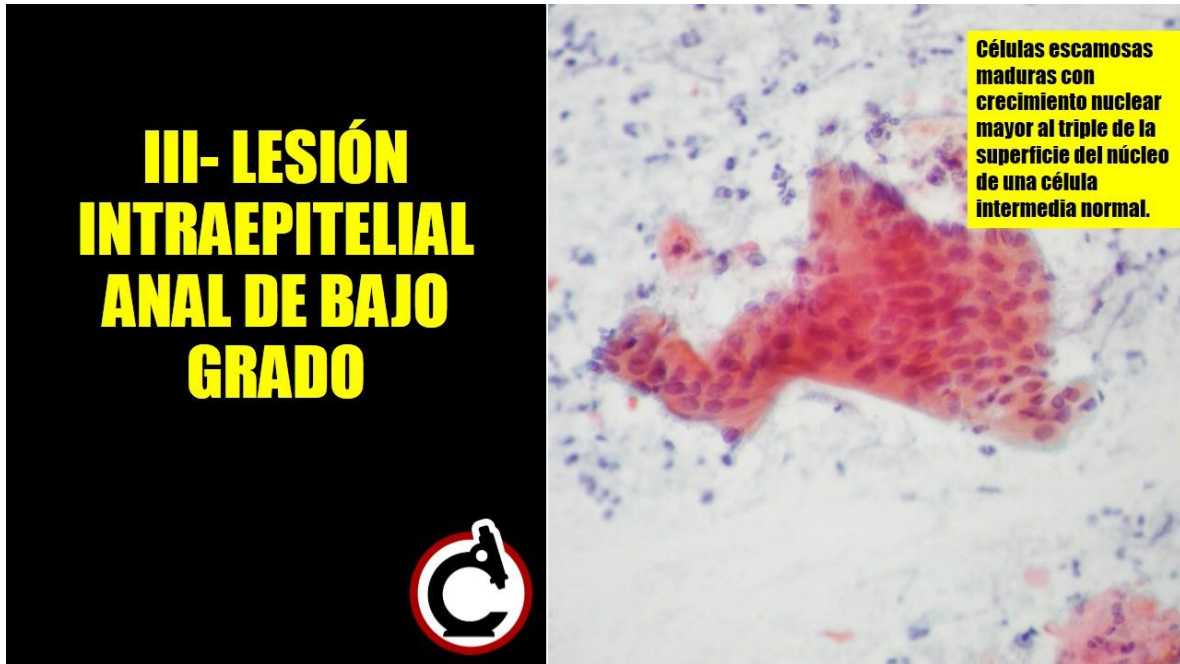


Imagen 01. Paciente masculino de 28 años de edad. Frotis de citología convencional. Citología Anorectal. Tinción Papanicolaou. 40X

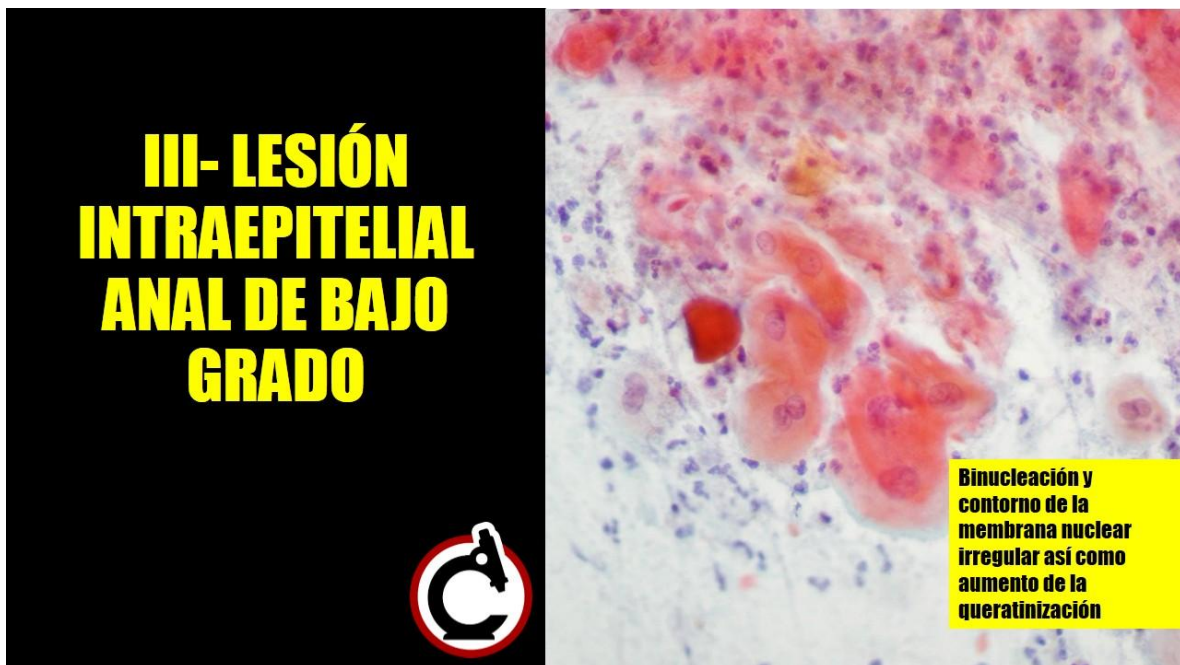

Imagen 02. Paciente masculino de 28 años de edad. Frotis de citología convencional. Citología Anorectal. Tinción Papanicolaou. 40X

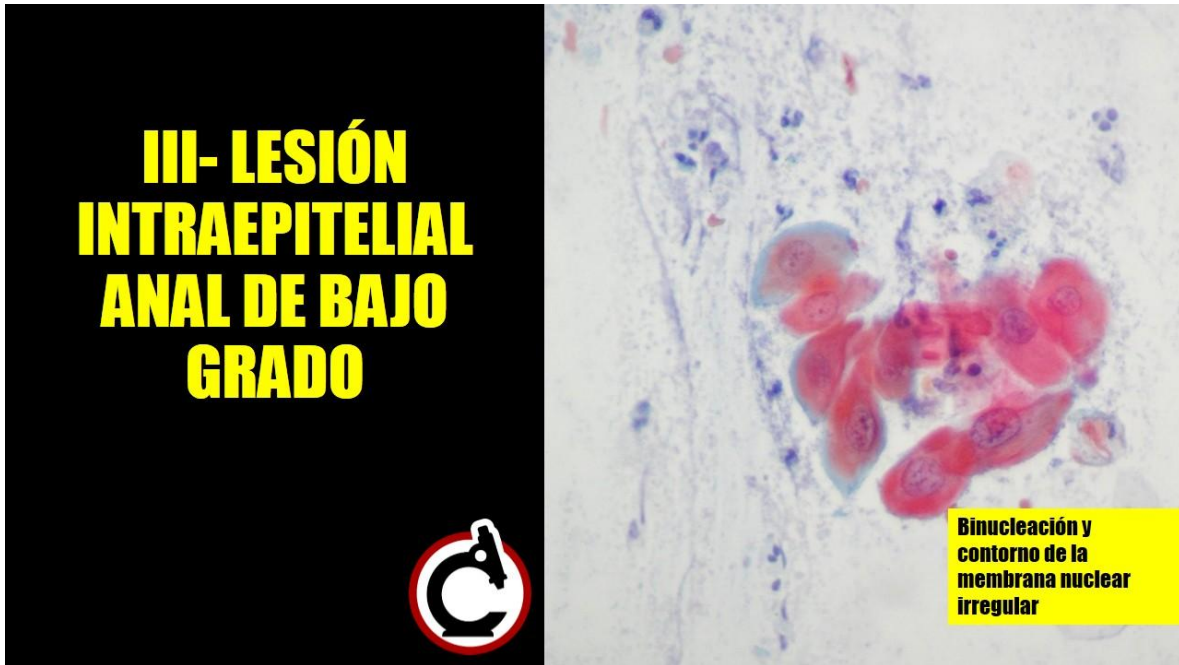


Imagen 03. Paciente masculino de 28 años de edad. Frotis de citología convencional. Citología Anorectal. Tinción Papanicolaou. 40X

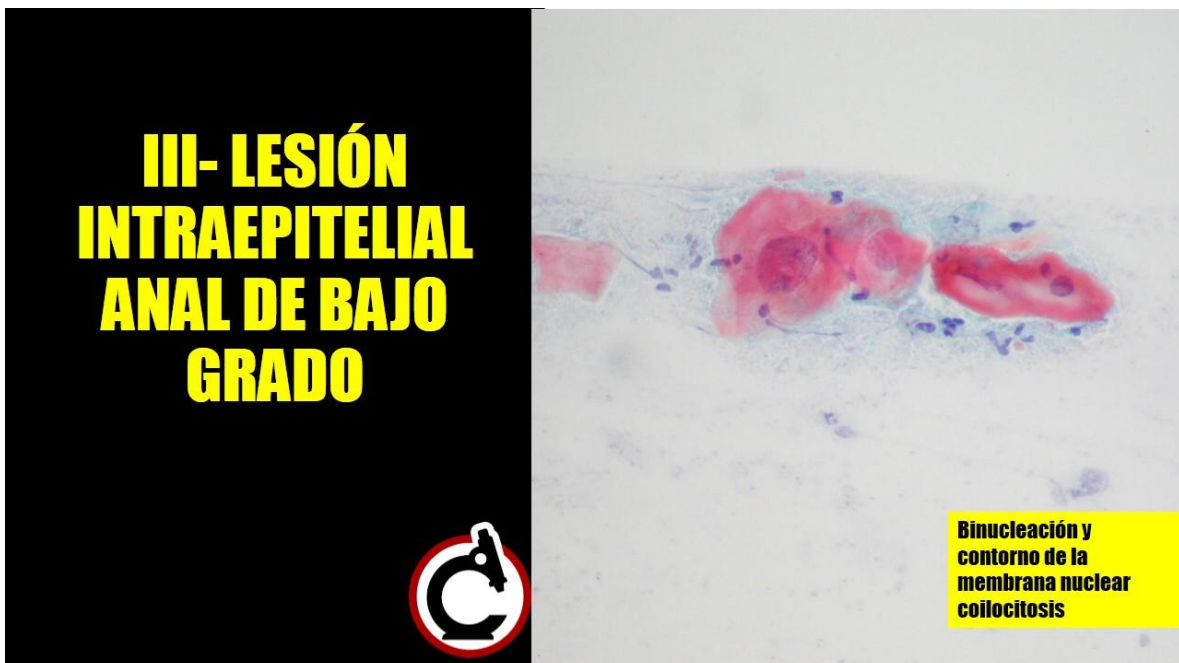
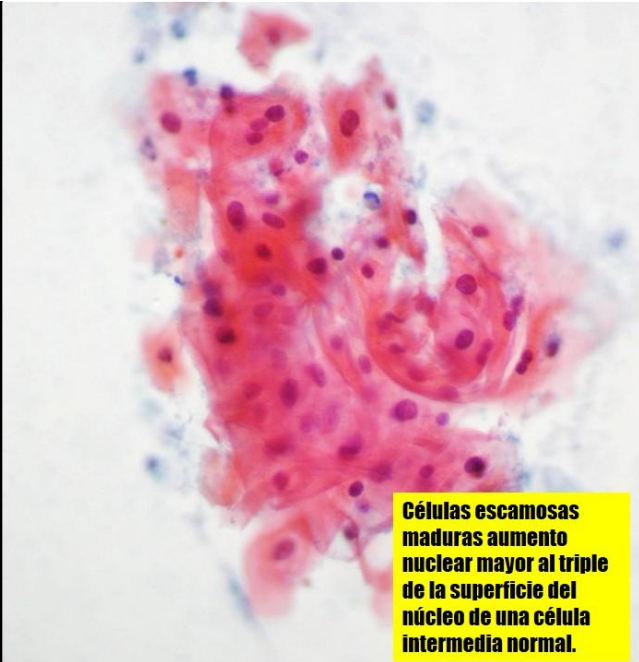

Imagen 04. Paciente masculino de 28 años de edad. Frotis de citología convencional. Citología Anorectal. Tinción Papanicolaou. 40X

### III- LESIÓN INTRAEPITELIAL ANAL DE BAJO GRADO



**Células escamosas  
maduras aumento  
nuclear mayor al triple  
de la superficie del  
núcleo de una célula  
intermedia normal.**

Imagen 05. Paciente masculino de 28 años de edad. Frotis de citología convencional. Citología Anorectal. Tinción Papanicolaou. 40X

## Glosario de términos

Se recomienda investigar los siguientes términos por parte del estudiante para entender a profundidad el caso:

1. Anoscopia
2. VPH
3. COILOCITO

Dime y lo olvido, enséñame y lo recuerdo, involúcrame y lo aprendo.

Lo más difícil de aprender en la vida es qué puente hay que cruzar

Y qué puente hay que quemar.

**Bertrand Russell**